Хеликсор М в комплексной терапии вирусного гепатита С на фоне полиморбидной патологии

Клиническое наблюдение

Федрунова Ольга Федоровна

ООО «МЕД-ЛИГА»

ТРОО «СОЗ»

г. Томск

2017 г.

Пациент З.,1956 г.р.
Анамнез

1981г.Оперативное вмешательство №1

- **Субтотальная резекция желудка по поводу язвенной болезни желудка по Бильрот II**

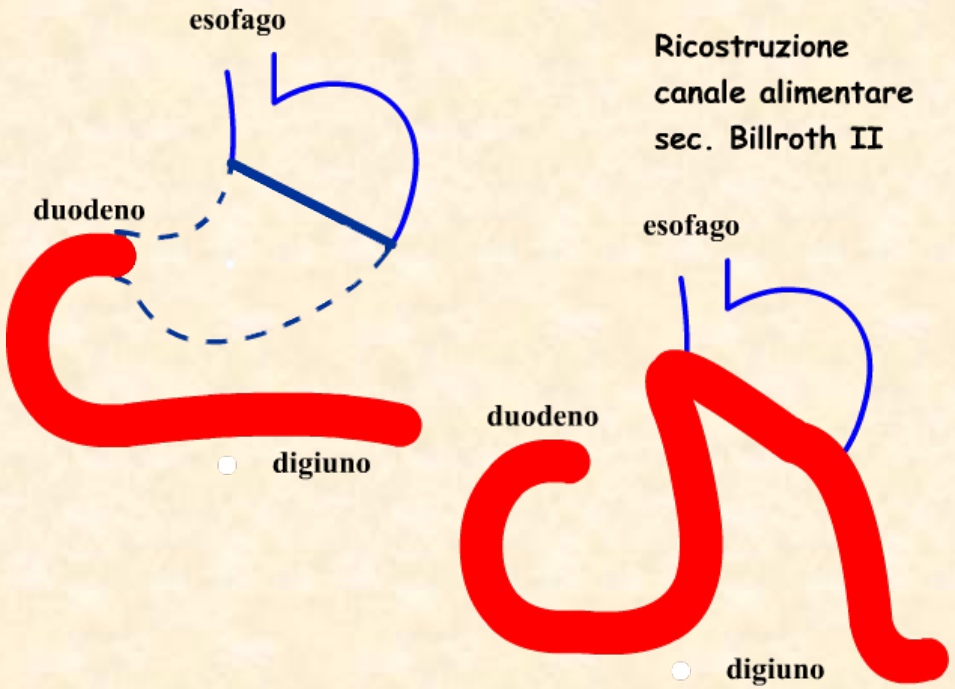



Пациент З.,1956 г.р.
Анамнез

2001 г. Заключение :

- **Хронический вирусный гепатит С, стадия умеренной активности, фаза репликации.**

Соп: Болезнь оперированного желудка. ЖКБ,хронический холецистит.

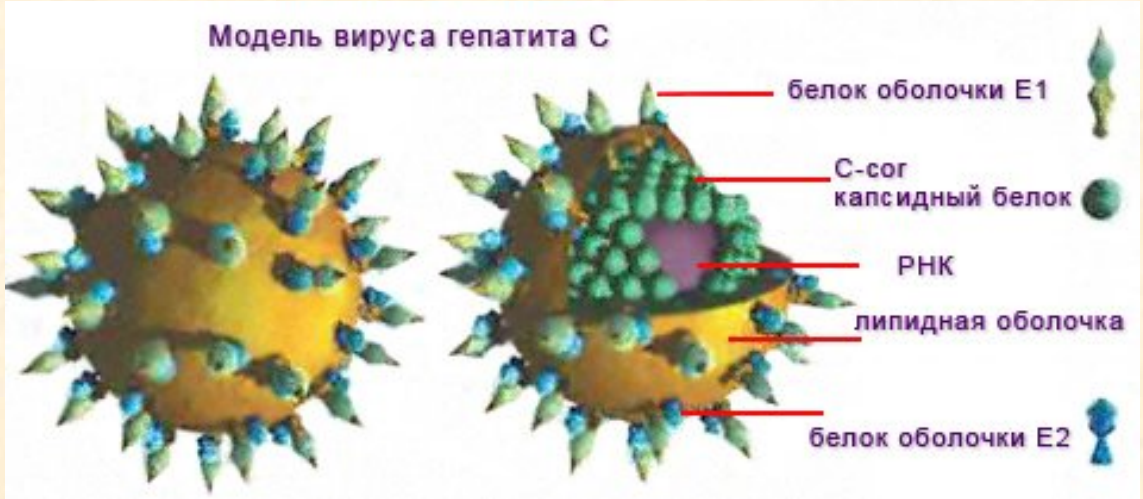

Пациент З.,1956 г.р.

Анамнез

Противовирусная терапия :

Интрон А

Ребитол

Роферон

Ремантадин

Урсофальк

Пациент З.,1956 г.р.

Анамнез

Диагноз:

Болезнь оперированного желудка.
Демпинг синдром тяжелой степени тяжести.
Состояние после резекции ¾ желудка по Б2.
Длинный пищевод Баррета.
Эрозивно –язвенный эзофагит.
Недостаточность кардии ГЕ- анастамоза.
Рефлюкс эзофагит тяжелой степени тяжести.
Истощение (вес 47 кг. Рост 178 см.)
Вирусный гепатит С.
Хронический калькулезный холецистит.
Смешанный гастрит. Хр.дуоденит,еюнит

Пациент З.,1956 г.р.
Анамнез.

2003г. Оперативное вмешательство №2.

- **Реконструктивно восстановительная операция, резекция отводящей кишки, формирование резервуара с отводящей кишки и инвагинационным клапаном.**

Операция Стронга, холецистэктомия.

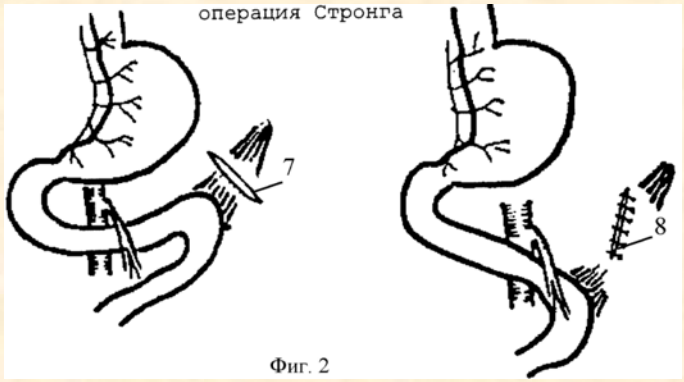

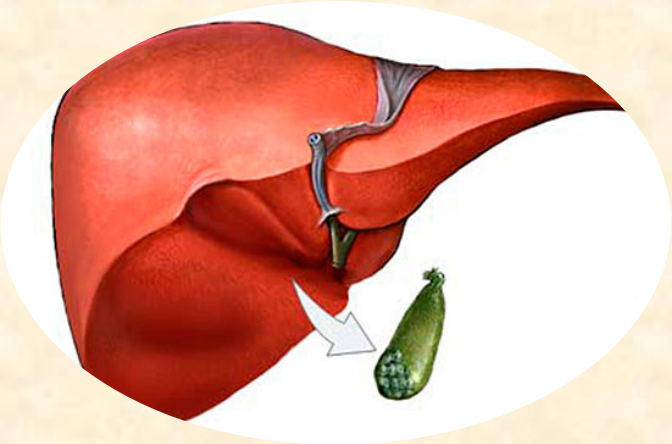

Пациент З.,1956 г.р.

Анамнез

2003 г. Оперативное вмешательство №3

- **Ранняя спаячная тонкокишечная непроходимость, острое расширение двенадцатиперстной кишки.**

Релапаротомия ,рассечение спаек, наложение дуоденоеюноанастамостамоза

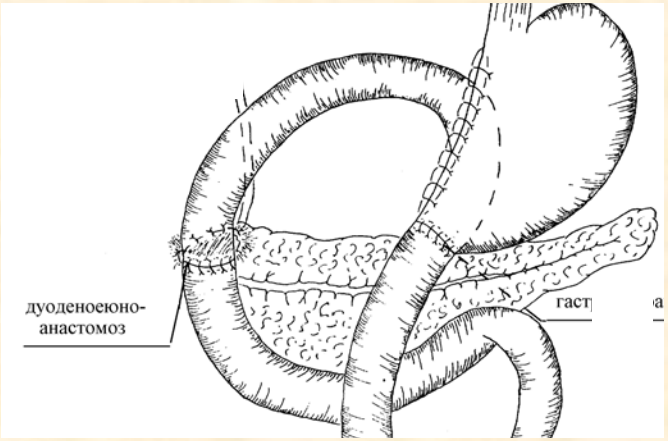

Пациент З.,1956 г.р
Анамнез

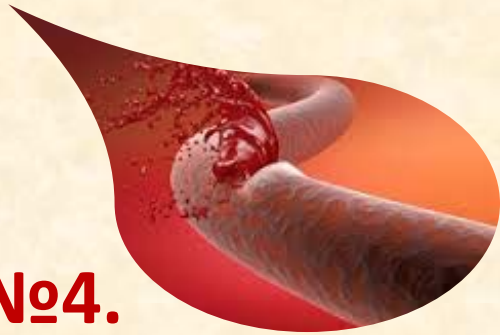

2003г.Оперативное вмешательство №4.

- **Острое массивное внутрикишечное кровотечение.**

Репаларотомия,

ревизия дуоденоеюноанастомоза,

прошивание кровоточащего сосуда.

Дренирование брюшной полости.

Осложнение : полисегментарная правосторонняя внутрибольничная пневмония с признаками обструкции верхнедолевого бронха.

Сцинтиграфия печени

Статическая гепатосцинтиграфия с 99мТс-технефитом, 3,0 мКю.

Получено изображение распределения РФП в печени в трех проекциях через 30 минут после внутривенного введения.

Печень расположена в типичном месте, не увеличена, обычной формы. Контуры ровные, четкие. Сердечная вырезка сохранена. Междолевая борозда определяется. Накопление радиофармпрепарата достаточное. Распределение в паренхиме диффузно неравномерное.

Селезенка определяется в задней проекции, не увеличена. Контуры четкие, ровные. Накопление радиофармпрепарата не повышено (13%).

Перераспределение РФП в кости не выявлено.

Заключение:

Диффузные изменения паренхимы печени.

Анализ крови биохимический

Глюкоза - 4,8 ммоль/л

Общий белок - 67,6 г/л

Тимоловая проба – 6,8 ед.

АЛТ - 244 Е/л

АСТ - 105 Е/л

Холестерин общий - 2,9 ммоль/л

УЗИ
органов брюшной полости

Свободной жидкости в брюшной полости не определяется.
Печень: КВР правой доли – 140 мм, толщина левой доли – 61 мм. Поверхность: б/о
Структура: средней эхогенности, по гистограмме разница со структурой почки на 3 - единиц, очаговых образований не выявлено. ВВ – 10 мм. Холедох – 9-10 мм. Желчный пузырь удален.
Поджелудочная железа – 19х13х24 мм, структура средней эхогенности, однородна, вирсунгов проток не расширен.
Селезенка 98х32мм, однородна.
Почки: расположены обычно, не увеличены, паренхима сохранена. ЧЛС не расширена.
ДПК на видимом участке с наружным диаметром 25мм, стенка 4,5мм, перистальтика сохранена.
Тонкая кишка не расширена, содержимое соответствует норме, визуально перистальтическая активность в пределах нормы.
ЗАКЛЮЧЕНИЕ: Состояние после операции на органах ЖКТ. Холедох 9-10мм (после холецистэктомии граница максимальной нормы).

Анализ кала на дисбактериоз

Микрофлора	Норма		У больного
	Взрослые	Дети до 1 г	
1. Патогенные энтеробактерии	0	0	0
2. Общее количество кишечной палочки	300-400 млн/г	300-400 млн/г	300 млн/г
3. Кишечная палочка со сниженной ферментативной активностью	до 10 %	до 10 %	0
4. Гемолизирующая кишечная палочка	0	0	98%
5. Прочие энтеробактерии _____	до 5%	до 5%	0
6. Протей	0	0	0
7. Энтерококки	до 22 %	до 30 %	73%
8. Стафилококки			
- негемолизирующие	до 3 %	до 5 %	0
- гемолизирующие S. aureus	0	0	10^5
9. Бифидобактерии	10^{-7} и выше	10^{-9} и выше	$<10^7$
10. Грибы рода Кандида	0	0	10^5
11. Лактобактерии	$\geq 10^6$	$\geq 10^6$	$<10^6$
12. Мол. кислый стрептококк	$\geq 10^6$	$\geq 10^6$	$<10^6$

Центральный НИИ Эпидемиологии
CMD ЦЕНТР МОЛЕКУЛЯРНОЙ ДИАГНОСТИКИ

Анализ крови вирусологический

Анализ	*Вариант анализа*	*Норма*	*Результат*
A2H190 ПЦР, вирусные гепатиты			
РНК вируса гепатита С	качественный анализ	Не обнаружено	**ОБНАРУЖЕНО**
РНК вируса гепатита С	полуколичественный анализ	Не обнаружено	**(4+) 1:1000**
РНК вируса гепатита С	генотипирование	Не обнаружено	**1b**
РНК вируса гепатита G	качественный анализ	Не обнаружено	**Не обнаружено**

Комплексная терапия вирусного гепатита С на фоне полиморбидной патологии

1–я неделя:
Пробиотик
Гомеопатический монопрепарат в разведении С6
Комплексный антигомотоксический гепатопротектор в/м + **Хеликсор М**

2-я неделя:
Пробиотик
Гомеопатический монопрепарат в разведении С30
Комплексный антигомотоксический гепатопротектор + **Хеликсор М**

3-я неделя: Пробиотик
Хеликсор М

4-я неделя:
Пробиотик
Гомеопатический монопрепарат в разведении С30
Комплексный антигомотоксический гепатопротектор в/м,per os + **Хеликсор М**

Классическая схема терапии ХЕЛИКСОРом

Ступени концентрации	Недели	Инъекционные дни		
		Понедельник	Среда	Пятница
0,01 мг	1	1 ампула	1 ампула	1-2 ампулы
0,01 мг	2	1 ампула	1 ампула	1-2 ампулы
0,1 мг	3	1 ампула	1 ампула	1-2 ампулы
0,1 мг	4	1 ампула	1 ампула	1-2 ампулы
1 мг	5	1 ампула	1 ампула	1-2 ампулы
1 мг	6	1 ампула	1 ампула	1-2 ампулы
5 мг	7	1 ампула	1 ампула	1-2 ампулы
5 мг	8	1 ампула	1 ампула	1-2 ампулы
10 мг	9	1 ампула	1 ампула	1-2 ампулы
10 мг	10	1 ампула	1 ампула	1-2 ампулы
20 мг	11	1 ампула	1 ампула	1 ампула
30 мг	12	1 ампула	1 ампула	1 ампула
50 мг	13	1 ампула	1 ампула	1 ампула

Комплексная терапия вирусного гепатита С на фоне полиморбидной патологии

5 неделя:
Пробиотик
Хеликсор М
6 неделя:
Пробиотик
Гомеопатический монопрепарат в разведении С30 +
Хеликсор М
7 неделя: Пробиотик
Хеликсор М
8 неделя:
Пробиотик
Гомеопатический монопрепарат в разведении С30
Комплексный антигомотоксический гепатопротектор в/м ,per os + **Хеликсор М**
9 неделя: Пробиотик
Хеликсор М
10 неделя: Гомеопатический монопрепарат в разведении С30
Комплексный антигомотоксический гепатопротектор в/м ,per os + **Хеликсор М**

Классическая схема терапии ХЕЛИКСОРом

Ступени концентрации	Недели	Инъекционные дни		
		Понедельник	Среда	Пятница
0,01 мг	1	1 ампула	1 ампула	1-2 ампулы
0,01 мг	2	1 ампула	1 ампула	1-2 ампулы
0,1 мг	3	1 ампула	1 ампула	1-2 ампулы
0,1 мг	4	1 ампула	1 ампула	1-2 ампулы
1 мг	5	1 ампула	1 ампула	1-2 ампулы
1 мг	6	1 ампула	1 ампула	1-2 ампулы
5 мг	7	1 ампула	1 ампула	1-2 ампулы
5 мг	8	1 ампула	1 ампула	1-2 ампулы
10 мг	9	1 ампула	1 ампула	1-2 ампулы
10 мг	10	1 ампула	1 ампула	1-2 ампулы
20 мг	11	1 ампула	1 ампула	1 ампула
30 мг	12	1 ампула	1 ампула	1 ампула
50 мг	13	1 ампула	1 ампула	1 ампула

Комплексная терапия вирусного гепатита С на фоне полиморбидной патологии

11 неделя:
Пробиотик
Хеликсор М

12 неделя:
Пробиотик
Гомеопатический монопрепарат в разведении С30 +
Хеликсор М

13 неделя:
Пробиотик
Гомеопатический монопрепарат в разведении С30
Комплексный антигомотоксический гепатопротектор в/м ,per os + **Хеликсор М**

14 неделя:
Пробиотик
Гомеопатический монопрепарат в разведении С30
Комплексный антигомотоксический гепатопротектор в/м ,per os + **Хеликсор М**

15 неделя: Пробиотик
Хеликсор М

Классическая схема терапии ХЕЛИКСОРом

Ступени концентрации	Недели	Инъекционные дни		
		Понедельник	Среда	Пятница
0,01 мг	1	1 ампула	1 ампула	1-2 ампулы
0,01 мг	2	1 ампула	1 ампула	1-2 ампулы
0,1 мг	3	1 ампула	1 ампула	1-2 ампулы
0,1 мг	4	1 ампула	1 ампула	1-2 ампулы
1 мг	5	1 ампула	1 ампула	1-2 ампулы
1 мг	6	1 ампула	1 ампула	1-2 ампулы
5 мг	7	1 ампула	1 ампула	1-2 ампулы
5 мг	8	1 ампула	1 ампула	1-2 ампулы
10 мг	9	1 ампула	1 ампула	1-2 ампулы
10 мг	10	1 ампула	1 ампула	1-2 ампулы
20 мг	11	1 ампула	1 ампула	1 ампула
30 мг	12	1 ампула	1 ампула	1 ампула
50 мг	13	1 ампула	1 ампула	1 ампула

Таблица самоконтроля пациента.

День недели	*Разведение*	*Кол-во ампул*
вторник	0,01	1/2
четверг	0,01	1/2
суббота	0,01	1/2
понедельник	0,01+гепар	1/2
среда	0,01+гепар	1/2
пятница	0,01+гепар	1
понедельник	0,1	1/2
среда	0,1	1/2
пятница	0,1	1/2
понедельник	0,1	1/2
среда	0,1	1/2
пятница	0,1	1
понедельник	1	1
среда	1	1
пятница	1	1
понедельник	1+гепар	1
среда	1+гепар	1
пятница	1+гепар	2
понедельник	5	1
среда	5	1
пятница	5	2
понедельник	5	1
среда	5	1
пятница	5	2

День недели	*Разведение*	*Кол-во ампул*
понедельник	10	1
среда	10	1
пятница	10	2
понедельник	10	1
среда	10	1
пятница	10	2

Анализ кала на дисбактериоз в динамике

Микрофлора	Норма		У больного
	Взрослые	Дети до 1 г	
1. Патогенные энтеробактерии	0	0	0
2. Общее количество кишечной палочки	300-400 млн/г	300-400 млн/г	1000 млн
3. Кишечная палочка со сниженной ферментативной активностью	до 10 %	до 10 %	0
4. Гемолизирующая кишечная палочка	0	0	0
5. Прочие энтеробактерии _____	до 5%	до 5%	0
6. Протей	0	0	0
7. Энтерококки	до 22 %	до 30 %	0
8. Стафилококки - негемолизирующие - гемолизирующие	до 3 % 0	до 5 % 0	0
9. Бифидобактерии	10^{-7} и выше	10^{-9} и выше	$< 10^{4}$
10. Грибы рода Кандида	0	0	0
11. Мол-кисл. стрепт	$\geq 10^{6}$	$\geq 10^{6}$	$\geq 10^{6}$
12 Лактобактерии	$\geq 10^{6}$	$\geq 10^{6}$	$< 10^{6}$

УЗИ
органов брюшной полости в динамике.

Протокол исследования

Печень не увеличена, однородной структуры, обычной эхогенности. Контуры ровные, край острый. Сосудистый рисунок не деформирован. КВР правой доли 141 мм, ККР - 94 мм, толщина левой доли - 50 мм. Диаметр нижней полой вены 19 мм, воротной вены - 11 мм (стенки уплотнены). Холедох 7 мм. Внутрипеченочные желчные протоки не расширены.

Желчный пузырь удален.

Поджелудочная железа - контур ровный, структура неоднородна, эхогенность повышена. Головка 21 мм, тело - 13 мм, хвост - 23 мм.

Селезёнка не увеличена, 92 * 34 мм, контуры ровные, структура однородна, эхогенность обычная.

Почки (лёжа) расположены обычно, контуры ровные, подвижность сохранена. Правая 105 * 51 мм, левая 108 * 50 мм. Слой паренхимы 17 мм, однороден. Граница между слоями четкая. Полостные структуры не расширены, конкрементов нет. В положении стоя верхний полюс левой почки на уровне 12 ребра.

Заключение: Состояние после холецистэктомии. Диффузные изменения поджелудочной железы. Нефроптоз слева.

Динамика данных ультразвукового исследования печени

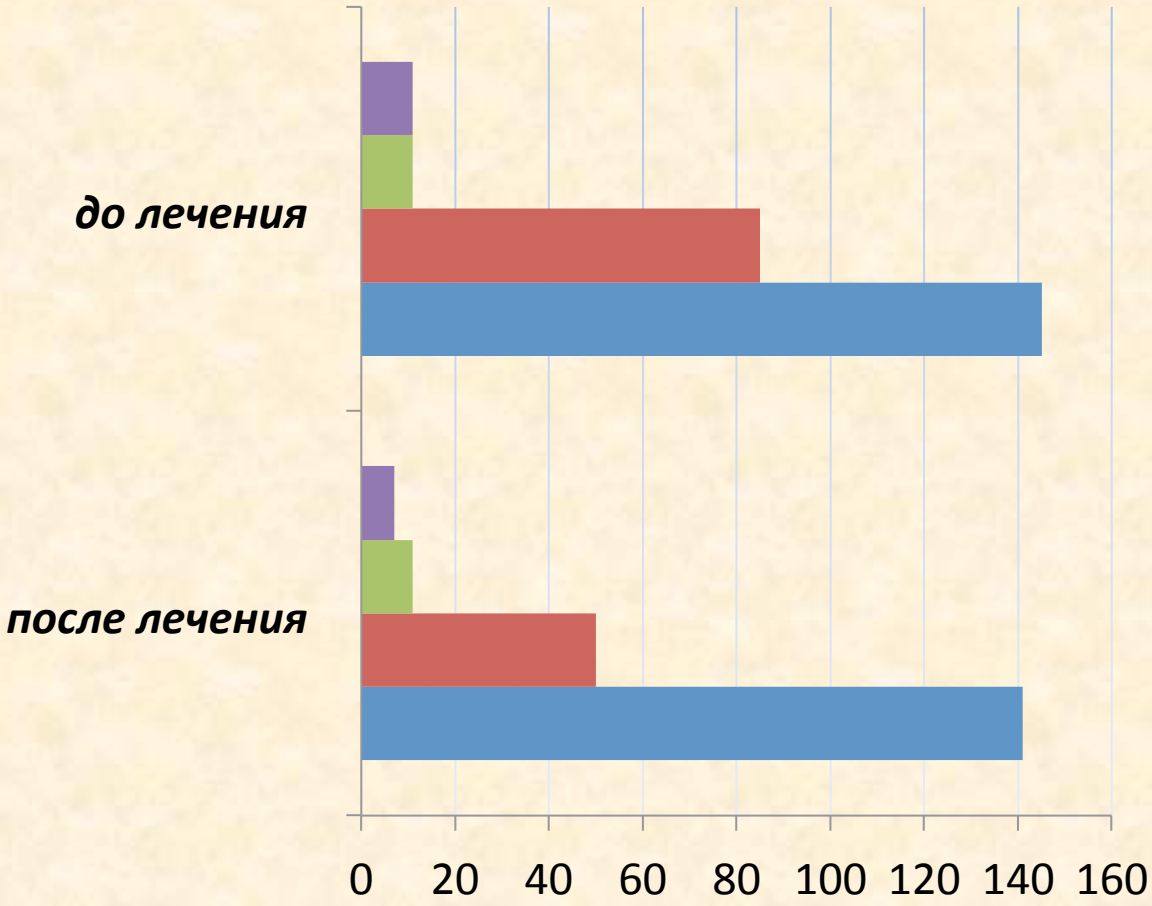

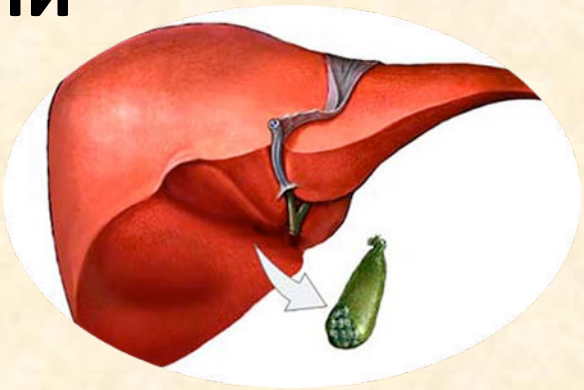

Холедох

ВВ

толщина левой доли

КВР правой доли

Динамика данных ультразвукового исследования селезенки

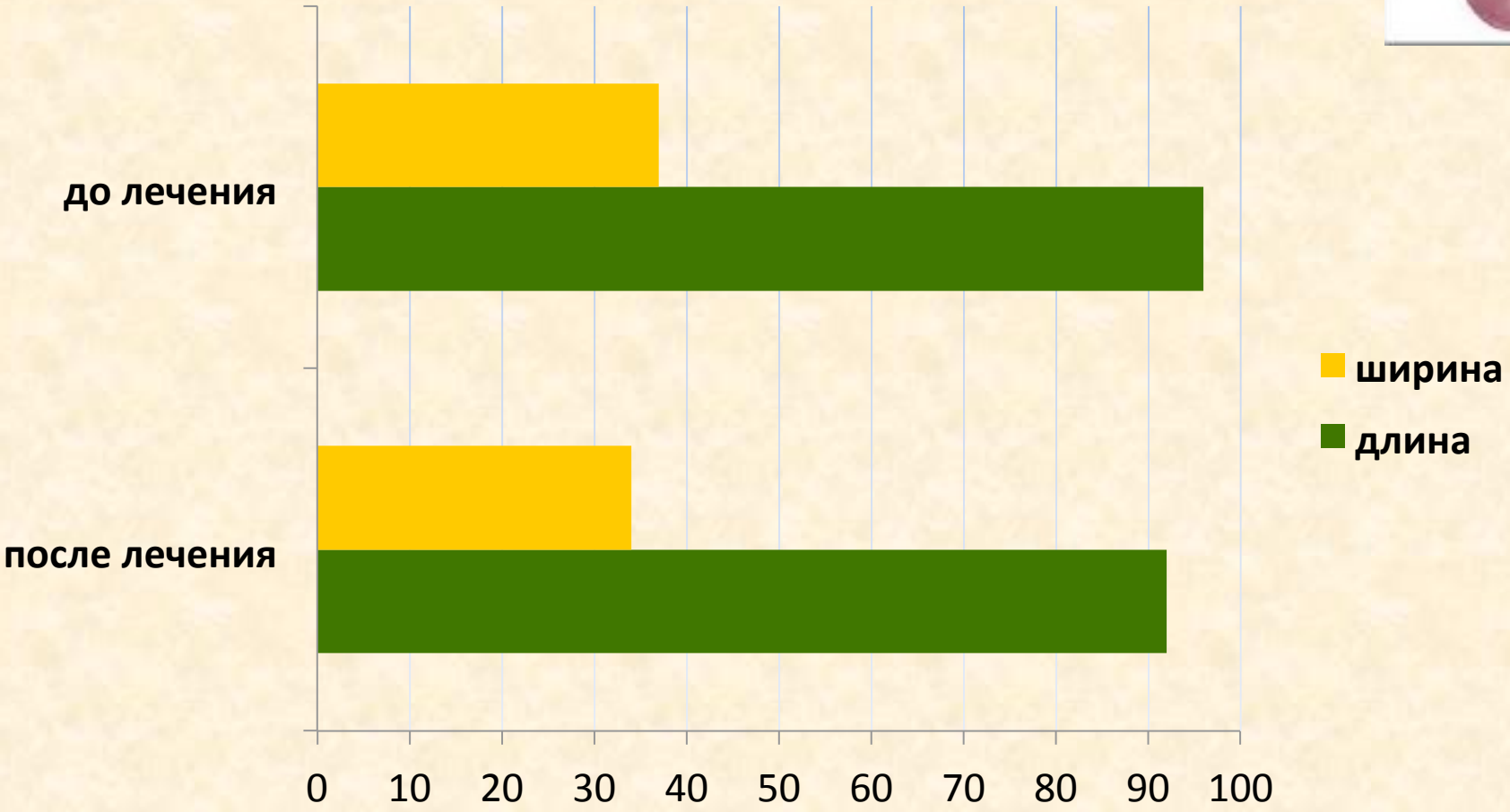

Анализ крови биохимический в динамике

Глюкоза - 5,0 ммоль/л

Общий белок - 67,6 г/л

Тимоловая проба – 2,8 ед.

АЛТ - 65 Е/л

АСТ - 33 Е/л

Холестерин общий - 3.1 ммоль/л

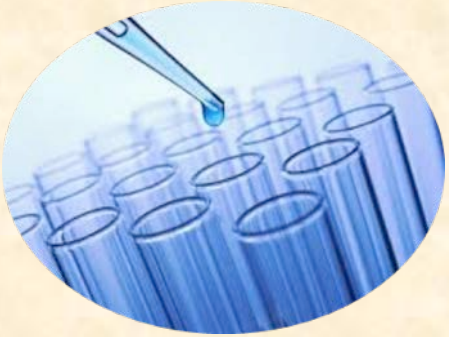

Динамика показателей биохимического анализа крови.

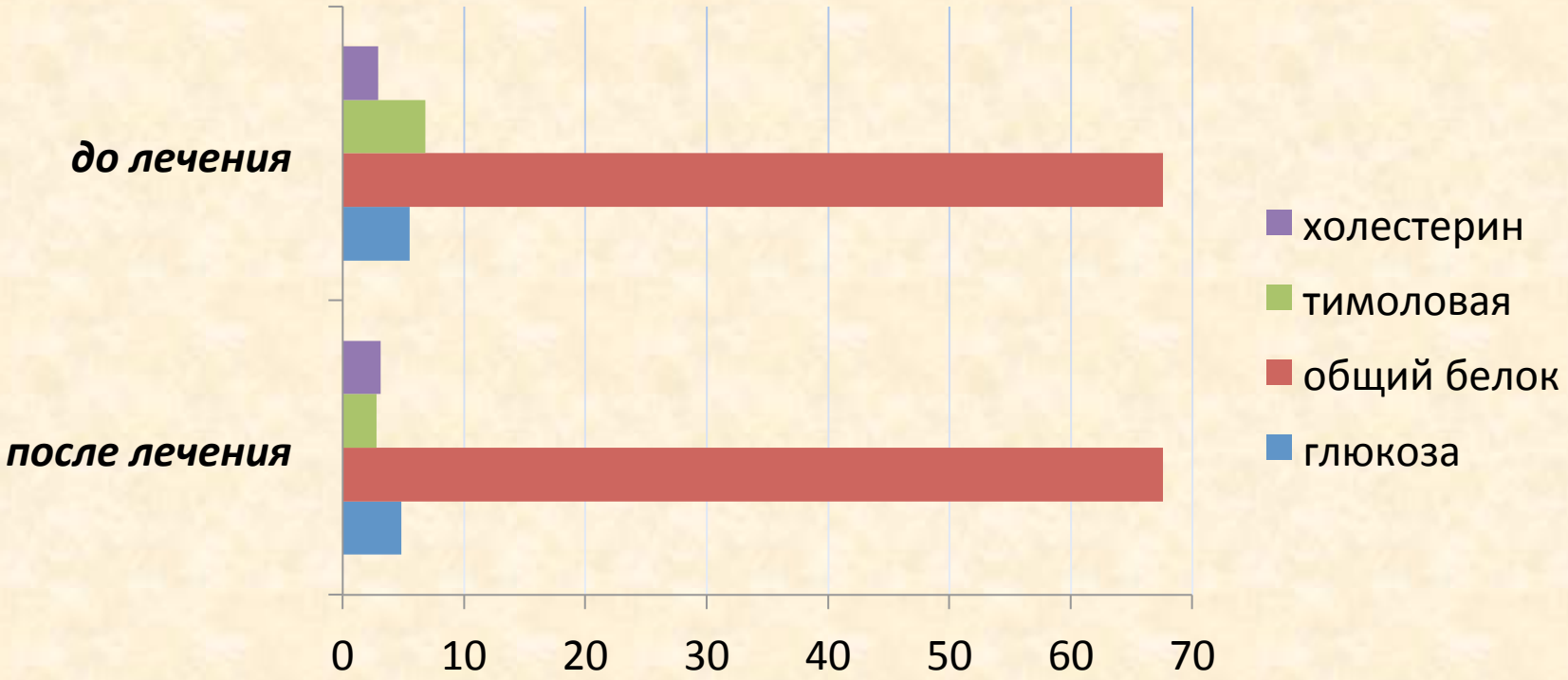

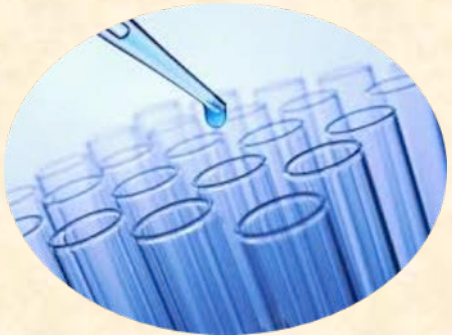

Центральный НИИ Эпидемиологии
CMD ЦЕНТР МОЛЕКУЛЯРНОЙ ДИАГНОСТИКИ

Анализ крови вирусологический в динамике

Параметр	Результат	Референсные значения	Ед. Изм.
РНК Вируса гепатита С (качественное исследование)	**ОБНАРУЖЕНО**	Не обнаружено	
РНК Вируса гепатита С (полуколичественное исследование)	3+ (1:100)		

Динамика концентрации вируса гепатита С в крови.

ПЦР

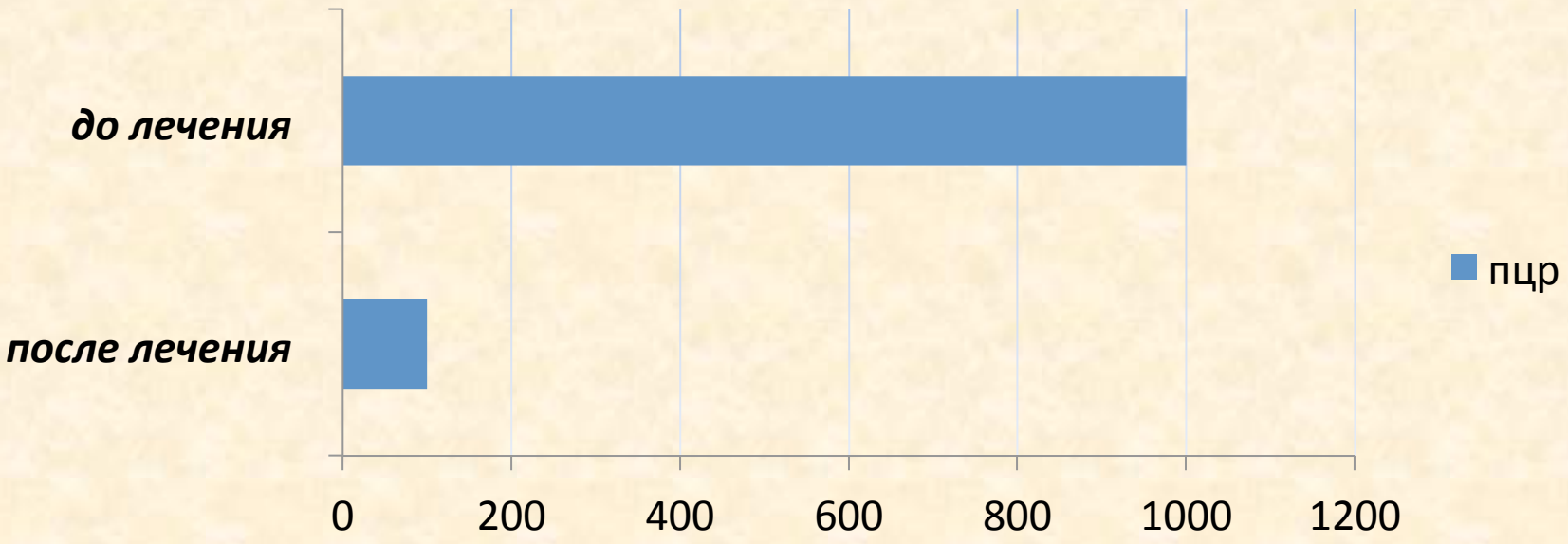

Резюме

Применение

Хеликсора М

в комплексной гомеопатической терапии вирусного гепатита С на фоне полиморбидной патологии :

1. предотвращает прогрессирование вирусного гепатита
2. регулирует вирусологический ответ
3. снижает вирусную нагрузку
4. рекомендовано пациентам, которым по критериям исключения, не показана стандартная противовирусная терапия
5. дает возможность дифференцированого подхода к пациентам с хроническим гепатитом С, не ответившим на начальный курс интерфероновой терапии
6. не обладает выраженными побочными эффектами
7. повышает приверженность лечению (комплаентность).

Пациент З.,1956 г.р
05.10. 2017 г.

Аппарат: Apollo **Доза:** 0,06 мЗв

Протокол: На Rn-граммах органов грудной клетки №4725 в прямой и боковой проекциях в язычковых сегментах верхней доли левого легкого (преимущественно в S5) определяется участок интенсивного затемнения легочной ткани с нечетким контурами за счет воспалительной инфильтрации. По остальным легочным полям очаговых, инфильтративных изменений не выявлено, выраженная диффузная гиперпневматизация легочной ткани. Уплотнение, утолщение апикальной плевры слева. Элементы локального минимально выраженного фиброза в S1, S2 справа. В хвостовых частях корней - уплотнение стенок крупных бронхов. Корни легких не расширены, структурны. Купола диафрагмы расположены ниже обычного, с четкими, слегка волнистыми контурами. Плевро-диафрагмальные спайки с обеих сторон. Реберно-диафрагмальные синусы свободны, жидкости не содержат (кроме правого заднего, который частично облитерирован). Тень сердца расположена срединно, в поперечнике не расширена. Сосудистый пучок, тень средостения не изменена.

Заключение: Пневмония в язычковых сегментах левого легкого (преимущественно в S5). Метатуберкулезные изменения. Диффузная гиперпневматизация легочной ткани, уплотнение стенок крупных бронхов (вероятно, в рамках ХОБЛ).
Рек-но: Rn-контроль в динамике, консультация терапевта/пульмонолога.

ДАТА: 05.10.2017

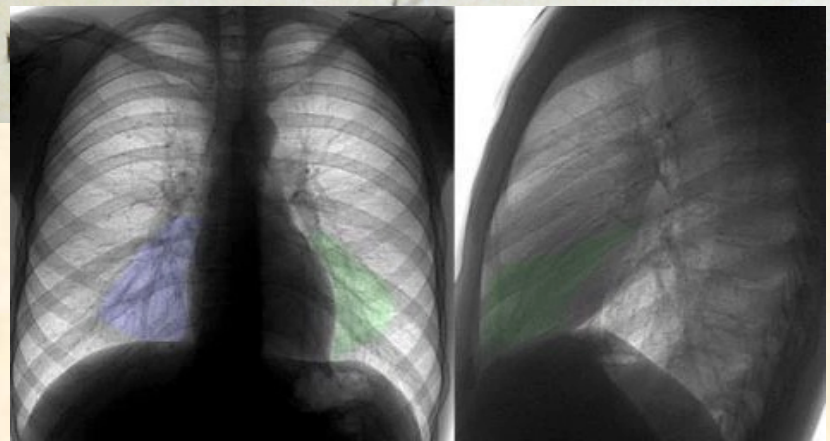

Клинический анализ крови в динамике

Клиника «Профессор» Дата 9.10.17

Показатель	Результат	Норма
Гемоглобин	133	130 - 164 г/л (м) 115 - 145 г/л (ж)
Эритроциты	4,32	4,5 - 5,1 *10^{12}/л (м) 3,7 - 4,7 *10^{12}/л (ж)
Цветной показатель	0,92	0,85 - 1,05
Тромбоциты	263	150 - 360 * 10^{9}/л
Ретикулоциты		2 - 10 ‰
Лейкоциты	6,57	4,0 - 9,0 * 10^{9}/л
Гематокрит	39	40 - 48 % (м) 36 - 42 % (ж)
Сред. объём эритроцитов (MCV)		80 - 103 фл (м) 78 - 102 фл (ж)
Сред. содержание гемоглобина в эритроците (MCH)		26 - 34 пг (м) 25 - 34 пг (ж)
Сред. концентрация гемоглобина в эритроците (MCHC)		318 - 362 г/л (м) 311 - 354 г/л (ж)
Показатель анизоцитоза эритроцитов (RDW)		10,6 - 15,7 фл
Время свёртывания		3 - 5 мин
Длительность кровотечения		2 - 5 мин
Лейкоцитарная формула		
Нейтрофилы		
миелоциты		0 %
метамиелоциты		0 %
палочкоядерные		0 - 6 %
сегментоядерные	57,0	47 - 72 %
Эозинофилы	4,6	0,5 - 5 %
Базофилы	0,6	0 - 1 %
Лимфоциты	30,0	19 - 37 %
Моноциты	7,8	3 - 11 %
Плазмоциты		0 - 0,5 %
СОЭ	10	1 - 10 мм/час (м) 2 - 15 мм/час (ж)

Прочие изменения

Клиника МЦ "Профессор" Дата 25.10.17

Показатель	Результат	Норма
Гемоглобин	130	130 - 164 г/л (м) 115 - 145 г/л (ж)
Эритроциты	4,25	4,5 - 5,1 *10^{12}/л (м) 3,7 - 4,7 *10^{12}/л (ж)
Цветной показатель	0,91	0,85 - 1,05
Тромбоциты	436	150 - 360 * 10^{9}/л
Ретикулоциты		0,2 - 1,2 %
Лейкоциты	8,61	4,0 - 9,23 * 10^{9}/л
Гематокрит	39	40 - 48 % (м) 36 - 42 % (ж)
Сред. объём эритроцитов (MCV)	93,6	80 - 103 фл (м) 78 - 102 фл (ж)
Сред. содержание гемоглобина в эритроците (MCH)	30,6	26 - 34 пг (м) 25 - 34 пг (ж)
Сред. концентрация гемоглобина в эритроците (MCHC)	327	318 - 362 г/л (м) 311 - 354 г/л (ж)
Показатель анизоцитоза эритроцитов (RDW-CV)	19,5	10,6 - 15,7 %
Время свёртывания		3 - 5 мин
Длительность кровотечения		2 - 5 мин
Лейкоцитарная формула		
Нейтрофилы		
миелоциты		0 %
метамиелоциты		0 %
палочкоядерные		0 - 6 %
сегментоядерные	58,1	47 - 72 %
Эозинофилы	5,0	0,5 - 5 %
Базофилы	1,2	0 - 1 %
Лимфоциты	26,5	19 - 37 %
Моноциты	9,2	3 - 11 %
Плазмоциты		0 - 0,5 %
СОЭ	10	1 - 10 мм/час (м) 2 - 15 мм/час (ж)

Пациент З.,1956 г.р
20.10. 2017 г.

Аппарат: Moveplan **Доза:** 0.06 мЗв

Протокол: На Rn-граммах органов грудной полости №5077 в прямой и боковой проекциях
Положительная динамика в виде значительного уменьшения затемнения язычковых сегментов верхней доли слева, сохраняется снижение пневматизации.Выражена деформация легочного рисунка в язычковых сегментах,в нижних отделах легких за счет пневмофиброза.
Корни фиброзны.Легкие эмфизематозны.Сердце не расширено.Диафрагма опущена , синусы свободны.

Заключение: ХОБЛ. Неполное разрешение пневмонии язычковых сегментов верхней доли слева.

ДАТА: 20.10.2017 **ВРАЧ:** Березина Т.Е.

Острая внебольничная вирусная плевро-пневмония с локализацией в язычковых сегментах (преимущественно в S5) верхней доли левого легкого на фоне диффузного очагового пневмофиброза средней степени тяжести

- Notakehl по 3 капли в обе ноздри 2 раза в день
- Ney Tabs Pneumum по 1 таблетке рассасывать под языком 3 раза в день
- FegaCoren №61 oral по 15 капель 2 раз в день за 30 мин. до еды в 150 мл. воды
- Бифидум БАГ по 6 мл. 2 раза в день
- Арника 200,0 по 7 кр. один раз в день ежедневно в течении 5 дней, затем 1 раз в неделю.

Инъекции :

1. Hepar compositum 2,0
   Mucosa compositum 2,0
   в одном шприце по четным дням

2. NeyNormin №65 по 2,0 мл.
   внутримышечно по нечетным дням

Ингаляции кислорода 3 раза в день

Растирание грудной клетки внутренним барсучьим жиром на ночь

Резюме

Применение биологических препаратов в комплексной гомеопатической терапии внебольничной вирусной пневмонии на фоне полиморбидной патологии

1. высоко эффективно
2. снижает синтез белков острой фазы воспаления
3. способствует синтезу цитокинов через активацию лимфоцитов
4. стимулирует фагоцитарную функцию моноцитов
5. обеспечивает координацию и регуляцию иммунного ответа
6. рекомендовано пациентам, которым по критериям исключения, не показана стандартная терапия
7. не вызывает побочных эффектов
8. повышает приверженность лечению

Спасибо за внимание!

Хеликсор М в комплексной терапии вирусного гепатита С на фоне полиморбидной патологии

Клиническое наблюдение

Федрунова Ольга Федоровна

ООО «МЕД-ЛИГА»

ТРОО «СОЗ»

г. Томск

2017 г.