КЛИНИЧЕСКИЙ ОПЫТ ПРИМЕНЕНИЯ ПРЕПАРАТОВ **SANUM KEHLBECK** ПРИ ЛЕЧЕНИИ ОСТРЫХ ВОСПАЛИТЕЛЬНЫХ ЗАБОЛЕВАНИЙ В ГЕРОНТОЛОГИЧЕСКОЙ ПРАКТИКЕ

Терентьева Юлия Валентиновна

гомеопат, врач общей практики

+7 921 586 30 55

проф. М.Я. Мудров 1820г.
"должно лечить самого больного, его состав, его орган, его силы"
(актовая речь "Слово о способе учить и учиться медицине практической или деятельному практическому искусству при постелях больных")

Важно отметить тот факт, что у больных пожилого возраста имеется коморбидный фон, который необходимо учитывать при назначении лечения, существует несколько способов оценки коморбидности (система CIRS - Cumulative illness Rating Scale и ее разновидность для учитывания возраста и специфики болезней пожилого возраста CIRS-G for Geriatrics)

Наличие коморбидности следует учитывать при выборе алгоритма диагностики и схемы лечения той или иной болезни.

Также необходимо помнить, что коморбидность приводит к полипрагмазии, что делает невозможным контроль за эффективностью терапии, способствует резкому возрастанию развития местных и нежелательных побочных эффектов лекарственных препаратов. Единовременное лечение нескольких болезней требует строгого учета сочетаемости препаратов и соблюдения рациональной фармакотерапии. В этом плане уникален подход к лечению таких групп пациентов с использованием САНУМ-терапии.

Основу САНУМ-терапии составляют гомеопатические вакцины из инактивированнных микробов. По теории Г.Эндерляйна существует 3 важных цикла развития микроорганизмов: Mucor, Aspergillus, Penicillinum. Цикл Mucor racemosus, Aspergillus niger являются базовыми, создающими почву для возникновения хронических заболеваний, а цикл Penicillinum отвечает за манифестацию заболевания (в основном за острые воспалительные процессы). Циклическое развитие Penicillinum представляет собой вершину патогенности микробов, являясь индуктором воспалительных процессов.

Изопатические препараты фирмы САНУМ обладают поливалентностью действия, способствуют активации специфического иммунитета по отношению не только к гомологичным микробам, включая CWD и L-формы, но и к другим микроорганизмам, снижают их вирулентность, вызывая реверсию, элиминируют микробы из тканей и их токсины, являются важнейшими средствами очищения и ликвидации закисления организма.

Основной механизм реализации антибактериального и противогрибкового иммунитета заключается в активации Т-киллеров и фагоцитоза. Иммуностимулирующий эффект обусловлен влиянием на макрофаги CD4+ Т-лимфоциты, NK-клетки, в связи с чем повышается синтез цитокинов (ИЛ2, Y-ИФ, ФНО-а), антител.

Трансформации эндобионтов (облигатные микробы) из непатогенных форм в патогенные во многом определяет эндоэкология человека, именно на эту среду и нацелено действие САНУМ-терапии, и цель терапии - это изменение среды, а не уничтожение микробов (как это принято в академической школе)

Вашему вниманию представлен клинический случай лечения рожистого воспаления в геронтологической практике у пациента 80летнего возраста с сопутствующим коморбидным фоном

Осмотрен в день начала заболевания 11.08.2017 г. В анамнезе развития заболевания в ночь с 10.08.2017 на 11.08.2017 отметил появление резкого озноба, подъем температуры до 40,признаки интоксикации, тошноты, спутанность сознания, сердцебиение, подъем артериального давления 210/110, головная боль, слабость, сильные боли в левой нижней конечности в области нижней трети голени. Так же известно, что днем 10.08.17 ему проводилось лечение в амбулаторных условиях по поводу базалиомы области передней грудной клетки слева методом криотерапии, операция со слов пациента длилась более часа, чувствовал себя очень усталым. В анамнезе ИБС,АКС, гипертоническая болезнь III степени (артериальная гипертензия 2 - 3 ст.)ОНМК по ишемическому типу в 2000 году, СД 2 типа (компенсированный на диете), аденома предстательной железы I - II ст., базалиома области грудной клетки слева (состояние после криотерапии от 10.08.17)

При осмотре от 11.08.17 область голени левой нижней конечности резко отечна, гиперемирована, болезненна при пальпации, поставлен диагноз эритематозной формы рожистого воспаления, в день начала заболевания состояние можно было отнести к средней тяжести

Подобраны ГЛС: аконит 30 , пирогениум 30, феррум фосфорикум 6.

Так же в первый же с первого дня вводилось

в/в по 1 мл. NOTAKEHL D5 № 14
аутокровь 2 мл с 2 мл. раствора SANUVIS в/м ежедневно № 10

На фоне проводимого лечения уже на следующий день значительно уменьшилась болезненность в области воспаления, снижение температурной реакции, на третий день нлрмализация температуры тела, сохранялась болезненность при ходьбе, рекомендовано наружно использовать мазь NOTAKEHL D3 - 3 раза в день , с 3-го дня заболевания в схему терапии включены капли Sanukehl Strep D6 по 15 кап. 2 раза в день на 7-й день от начала заболевания пациент смог самостоятельно пойти в лабораторию для сдачи анализов крови в анализах лейкоцитоз, лимфопения, в несколько раз повышен СРБ

это первый анализ крови от 18.08.2016

(от начала заболеваня прошло 6 дней): выраженный лейкоцитоз, фракции воспаления СРБ превышает норму в 20 раз

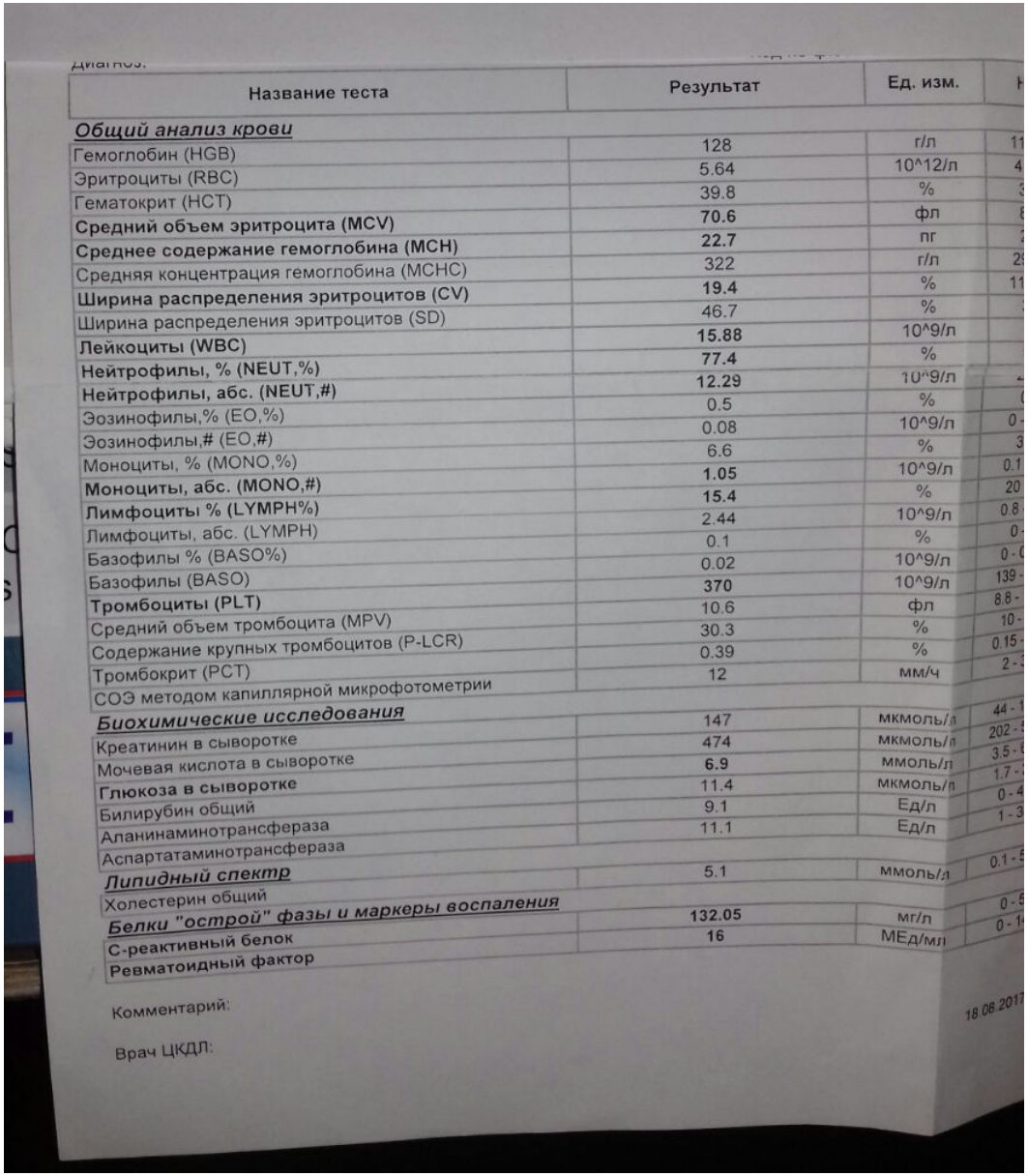

Название теста	Результат	Ед. изм.	Н
Общий анализ крови			
Гемоглобин (HGB)	128	г/л	11
Эритроциты (RBC)	5.64	10^12/л	4
Гематокрит (HCT)	39.8	%	3
Средний объем эритроцита (MCV)	**70.6**	фл	8
Среднее содержание гемоглобина (MCH)	**22.7**	пг	2
Средняя концентрация гемоглобина (MCHC)	322	г/л	29
Ширина распределения эритроцитов (CV)	**19.4**	%	11
Ширина распределения эритроцитов (SD)	46.7	%	3
Лейкоциты (WBC)	**15.88**	10^9/л	
Нейтрофилы, % (NEUT,%)	**77.4**	%	
Нейтрофилы, абс. (NEUT,#)	**12.29**	10^9/л	4
Эозинофилы,% (EO,%)	0.5	%	0
Эозинофилы,# (EO,#)	0.08	10^9/л	0 -
Моноциты, % (MONO,%)	6.6	%	3
Моноциты, абс. (MONO,#)	**1.05**	10^9/л	0.1
Лимфоциты % (LYMPH%)	**15.4**	%	20
Лимфоциты, абс. (LYMPH)	2.44	10^9/л	0.8 -
Базофилы % (BASO%)	0.1	%	0 -
Базофилы (BASO)	0.02	10^9/л	0 - 0
Тромбоциты (PLT)	**370**	10^9/л	139 -
Средний объем тромбоцита (MPV)	10.6	фл	8.8 -
Содержание крупных тромбоцитов (P-LCR)	30.3	%	10 -
Тромбокрит (PCT)	0.39	%	0.15 -
СОЭ методом капиллярной микрофотометрии	12	мм/ч	2 - 3
Биохимические исследования			
Креатинин в сыворотке	147	мкмоль/л	44 - 1
Мочевая кислота в сыворотке	474	мкмоль/л	202 - 5
Глюкоза в сыворотке	**6.9**	ммоль/л	3.5 - 6
Билирубин общий	11.4	мкмоль/л	1.7 -
Аланинаминотрансфераза	9.1	Ед/л	0 - 4
Аспартатаминотрансфераза	11.1	Ед/л	1 - 3
Липидный спектр			
Холестерин общий	5.1	ммоль/л	0.1 - 5
Белки "острой" фазы и маркеры воспаления			
С-реактивный белок	**132.05**	мг/л	0 - 5
Ревматоидный фактор	**16**	МЕд/мл	0 - 14

Комментарий:

Врач ЦКДЛ:

18.08.2017

вид левой нижней конечности после 14 дней интенсивной терапии NOTAKEHL, воспалительный процесс локализован, интенсивность гиперимии уменьшилась, при пальпации болезненность в единичных местах, отечность только в области голеностопного сустава

анализ крови от 30 сентября 2017 года, лейкоцитоз менее выражен, хоть и сохраняются умеренные признаки воспаления

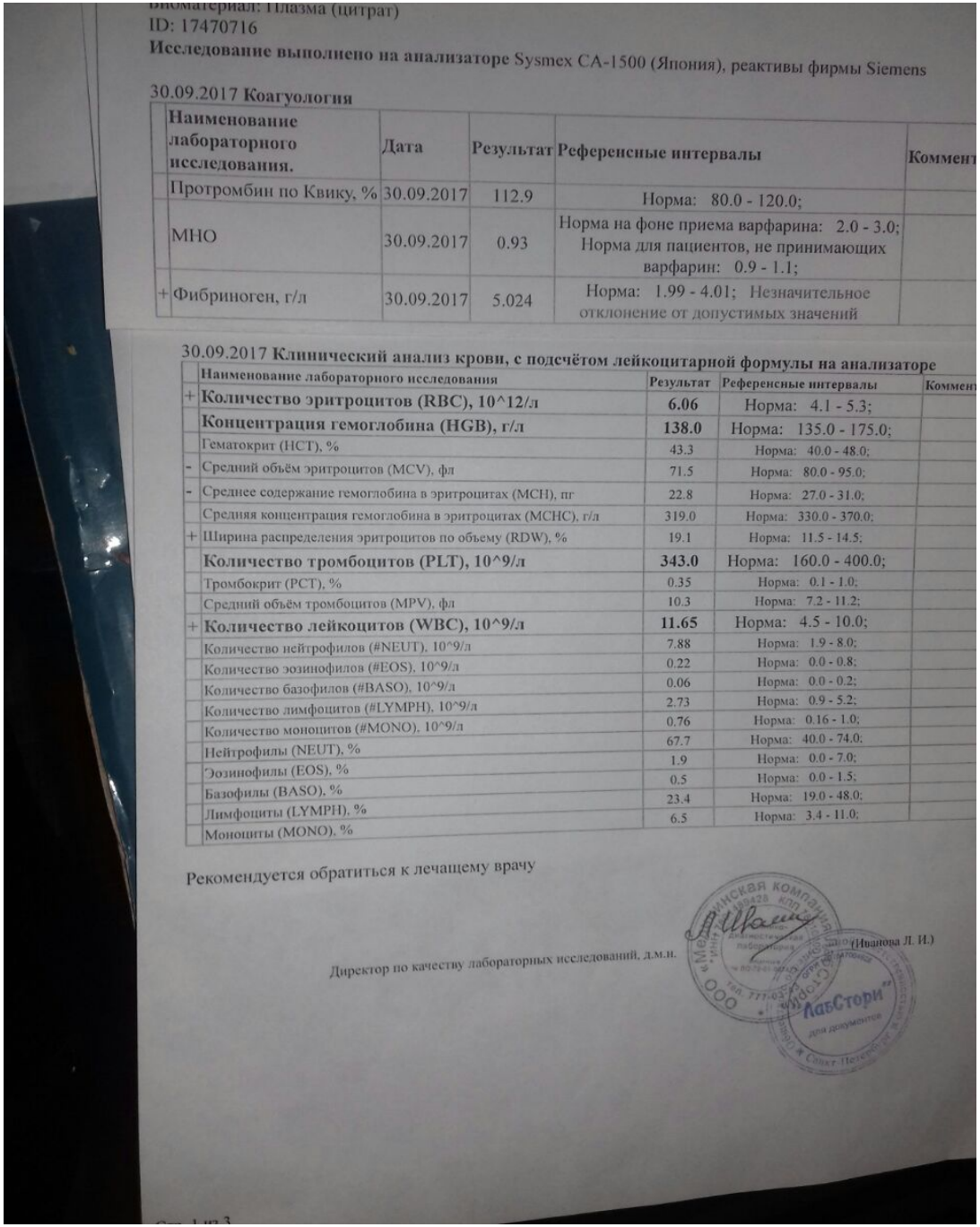

биоматериал: Плазма (цитрат)
ID: 17470716
Исследование выполнено на анализаторе Sysmex CA-1500 (Япония), реактивы фирмы Siemens

30.09.2017 **Коагуология**

	Наименование лабораторного исследования.	Дата	Результат	Референсные интервалы	Коммент
	Протромбин по Квику, %	30.09.2017	112.9	Норма: 80.0 - 120.0;	
	МНО	30.09.2017	0.93	Норма на фоне приема варфарина: 2.0 - 3.0; Норма для пациентов, не принимающих варфарин: 0.9 - 1.1;	
+	Фибриноген, г/л	30.09.2017	5.024	Норма: 1.99 - 4.01; Незначительное отклонение от допустимых значений	

30.09.2017 **Клинический анализ крови, с подсчётом лейкоцитарной формулы на анализаторе**

	Наименование лабораторного исследования	Результат	Референсные интервалы	Коммент
+	**Количество эритроцитов (RBC), 10^12/л**	**6.06**	Норма: 4.1 - 5.3;	
	Концентрация гемоглобина (HGB), г/л	**138.0**	Норма: 135.0 - 175.0;	
	Гематокрит (HCT), %	43.3	Норма: 40.0 - 48.0;	
-	Средний объём эритроцитов (MCV), фл	71.5	Норма: 80.0 - 95.0;	
-	Среднее содержание гемоглобина в эритроцитах (MCH), пг	22.8	Норма: 27.0 - 31.0;	
	Средняя концентрация гемоглобина в эритроцитах (MCHC), г/л	319.0	Норма: 330.0 - 370.0;	
+	Ширина распределения эритроцитов по объему (RDW), %	19.1	Норма: 11.5 - 14.5;	
	Количество тромбоцитов (PLT), 10^9/л	**343.0**	Норма: 160.0 - 400.0;	
	Тромбокрит (PCT), %	0.35	Норма: 0.1 - 1.0;	
	Средний объём тромбоцитов (MPV), фл	10.3	Норма: 7.2 - 11.2;	
+	**Количество лейкоцитов (WBC), 10^9/л**	**11.65**	Норма: 4.5 - 10.0;	
	Количество нейтрофилов (#NEUT), 10^9/л	7.88	Норма: 1.9 - 8.0;	
	Количество эозинофилов (#EOS), 10^9/л	0.22	Норма: 0.0 - 0.8;	
	Количество базофилов (#BASO), 10^9/л	0.06	Норма: 0.0 - 0.2;	
	Количество лимфоцитов (#LYMPH), 10^9/л	2.73	Норма: 0.9 - 5.2;	
	Количество моноцитов (#MONO), 10^9/л	0.76	Норма: 0.16 - 1.0;	
	Нейтрофилы (NEUT), %	67.7	Норма: 40.0 - 74.0;	
	Эозинофилы (EOS), %	1.9	Норма: 0.0 - 7.0;	
	Базофилы (BASO), %	0.5	Норма: 0.0 - 1.5;	
	Лимфоциты (LYMPH), %	23.4	Норма: 19.0 - 48.0;	
	Моноциты (MONO), %	6.5	Норма: 3.4 - 11.0;	

Рекомендуется обратиться к лечащему врачу

Директор по качеству лабораторных исследований, д.м.н. (Иванова Л. И.)

В повторных анализах крови от 30.09.17 нормализация уровня лимфоциов, лейкоцтоз снижен, к этому времени пациент уже продолжает ходить на работу, трудоспособен, чувствует себя хорошо, продолжает курс САНУМ-терапии по схеме 5+2 , так же 1 раз в неделю получает в/м инъекции THYMOKEHL, REBAS D5, GINKGOBAKEHL и раз в неделю SANUVIS, UTILIN

Внешний вид левой нижней конечности от 30.09.17, существенно уменьшились проявления отека, менее выражена гиперимия кожного покрова, при пальпации никаких дискомфортных или болезненных ощущений, пациент ведет активный образ жизни, продолжает работать

Основу терапии данного клинического случая представляет лекарство из группы гомеопатических микробных вакцин

Notakehl D5
(Penicillium chrysogenum D5), по концепции эндобионтного генеза развития микроорганизмов Г.Эндерляйна - цикл Penicillium отвечает за манифестацию заболеваний, в основном за острые воспалительные процессы

В ходе терапии применялись капли SANUVIS (D4, D6, D12, D30, D200) - содержащие в своем составе правовращающую молочную кислоту, способствующую усилению клеточного дыхания в митохондриях, а выводя из организма избыток своего изомера (левовращающую молочную кислоту) оказывает угнетающее действие на вирулентных микробов, происходит ликвидация "закисления" тканей, обладает анальгезирующим эффектом

Препарат Sanuvis применялся и в форме иньекций, брали 2мл венозной крови пациента и 2мл Sanuvis в ампуле,

в одном шприце вводили в/м ежедневно в течении 10 дней

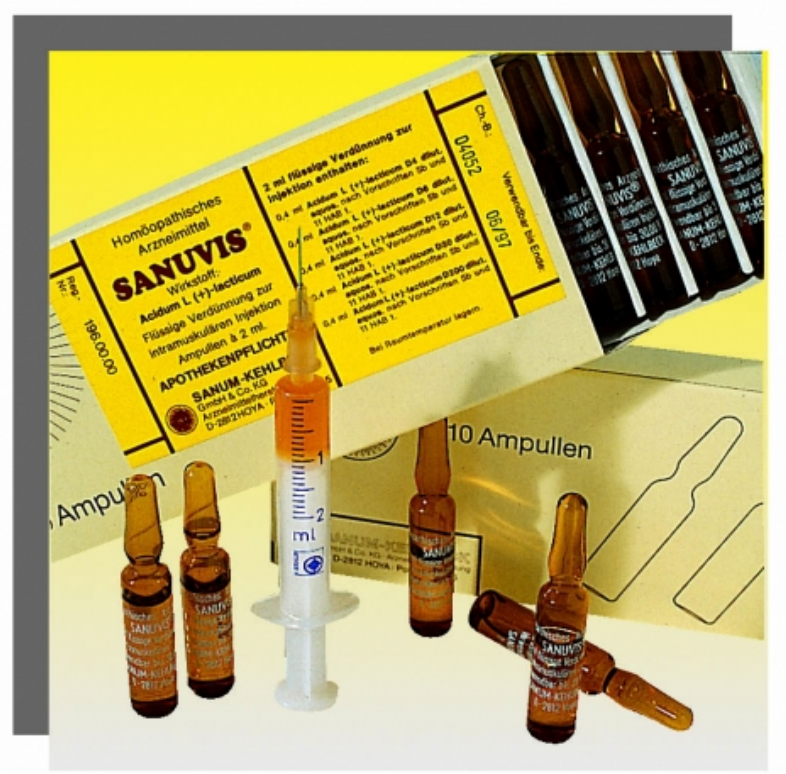

Пациент принимал в каплях SANUVIS (D4, D6, D12, D30, D200) по 40 капель 4 раза в день на 250 мл. Воды, отвар соцветий липы , лимфомиозот по 1,1 мл. в/м ежедневно 5 иньекций, затем через день 10 иньекций препарат NOTAKEHL (Penicillinum chrisogenum) особенно важен при лечении острых стадий заболеваний.

Возбудитель рожистого воспаления - стрептококк, в данном клиническом случае имелось несколько провоцирующих факторов для развития заболевания (стресс, повреждение кожного покрова, грибковая инфекция ногтевых пластин стоп, сахарный диабет)

Так как в этиологии рожистого воспаления задействованы штаммы стрептококков, для абсорбции и выведения из организма инфекционных токсинов, для очистки соединительной ткани и крови от антигенов применяли лекарство Sanukehl Strep D6, относящийся к группе гаптенов (полисахаридные комплексы микробов, лишенные иммуногенности)

На основе полученного результата в лечении рожистого воспаления у 80 летнего пациента с коморбидным фоном, можно сделать вывод об актуальности назначения САНУМ-терапии такой группе пациентов, об улучшении на фоне терапии общего имунного статуса и качества жизни

Благодарю за внимание!

Терентьева Юлия Валентиновна

гомеопат, врач общей практики

+7 921 586 30 55