ОМЕЛА
МЕДИЦИНСКИЙ ЦЕНТР

Возможности лечения фиброаденоматоза молочных желез

Колосюк Вадим Анатольевич, к.м.н.
Санкт-Петербург
Медицинский центр «Омела»

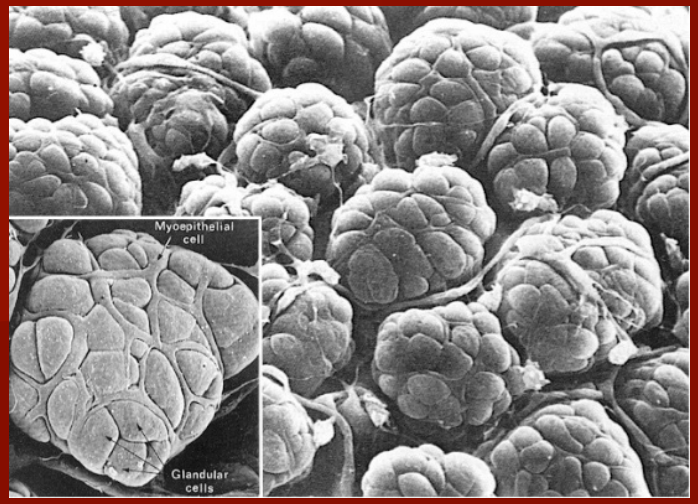

Фиброаденоматоз (мастопатия, фиброзно-кистозная болезнь) – доброкачественное заболевание молочных желез, вызванное гормональным дисбалансом (дисгормональная гиперплазия)

ФИБРОАДЕНОМАТОЗ МОЛОЧНЫХ ЖЕЛЕЗ (ФАМЖ):

Выявляется у 60-80 % женщин репродуктивного возраста

Фиброаденоматоз молочных желез:

Основные проблемы:

- Риск возникновения рака;
- Трудность диагностики «маленького» рака на фоне фиброаденоматоза.

«Рак молочной железы является одним из наиболее значимых заболеваний у женщин не только из-за высокой частоты и серьезности, но и из-за особого отношения женщин к молочным железам… Главная биологическая функция этой железы – продукция молока (лактация) для вскармливания новорожденного дитя. Молочные железы также важная «составляющая»

Клинические формы фиброаденоматоза:

- Мастодиния;
- Диффузный ФАМЖ;
- Локализованный ФАМЖ;
- Фиброаденома.

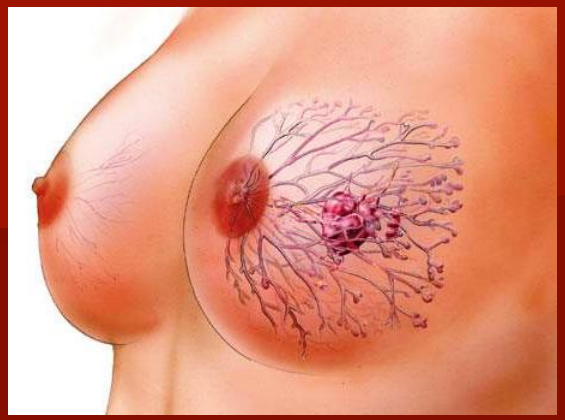

Риск возникновения рака на фоне фиброаденоматоза (Л.Ю.Дымарский)

- Диффузный – относительный риск 1,5-2 (статистически недостоверно);
- Локализованный – 10-15;
- Фиброаденома – 20-25 и более.

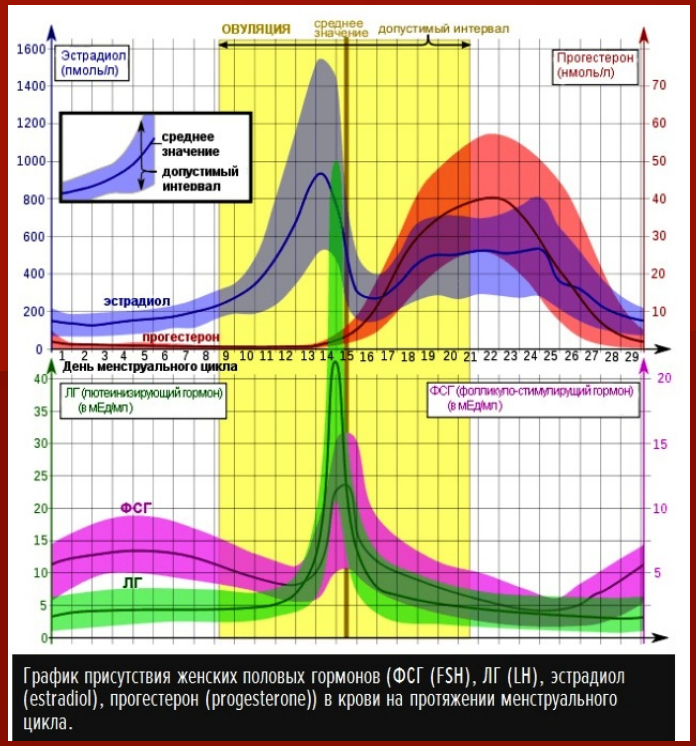

График присутствия женских половых гормонов (ФСГ (FSH), ЛГ (LH), эстрадиол (estradiol), прогестерон (progesterone)) в крови на протяжении менструального цикла.

ФИБРОАДЕНОМАТОЗ МОЛОЧНЫХ ЖЕЛЕЗ (ФАМЖ):

Основным этиопатогенетическим фактором считают абсолютную или относительную недостаточность прогестерона

(или гиперэстрогению)

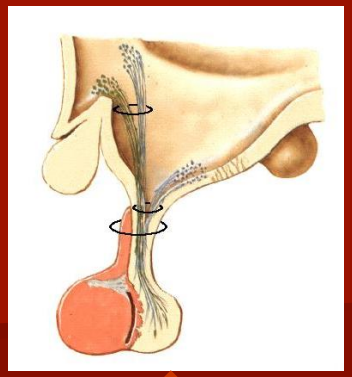

Взаимосвязь и взаимная обусловленность заболеваний молочных желез, щитовидной железы, матки и яичников

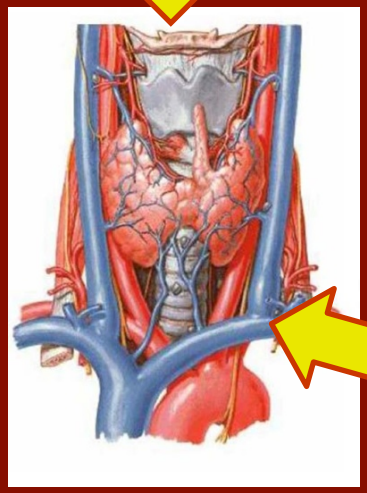

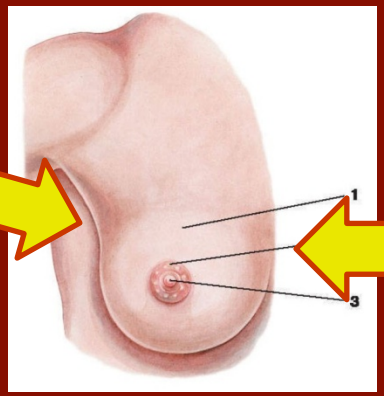

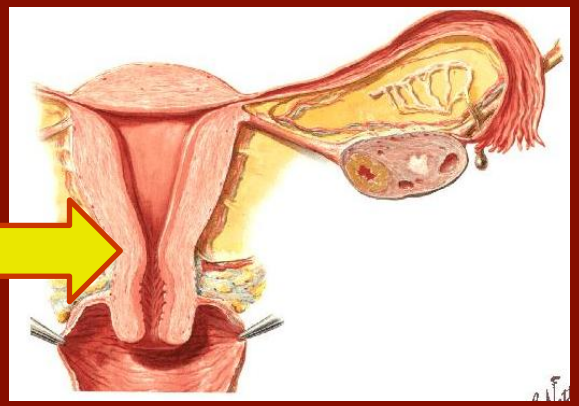

Эндокринные причины мастопатий:

- Нарушение баланса эстрогенов и прогестерона;
- Нарушение баланса эстрогенов и андрогенов;
- Высокая секреция пролактина;
- Нарушения функции щитовидной железы.

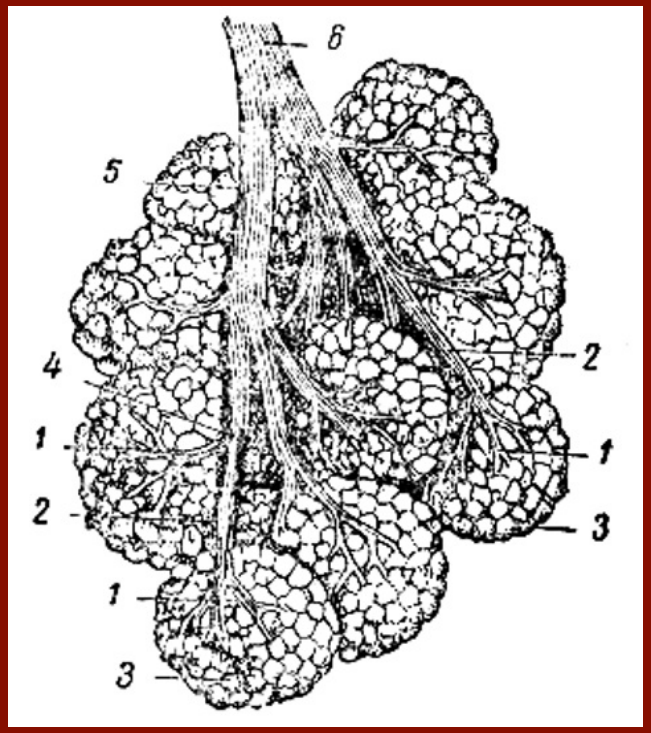

Эстрогены:

- Избыточная пролиферация (прямая стимуляция);
- Непрямой механизм за счет индукции факторов роста.

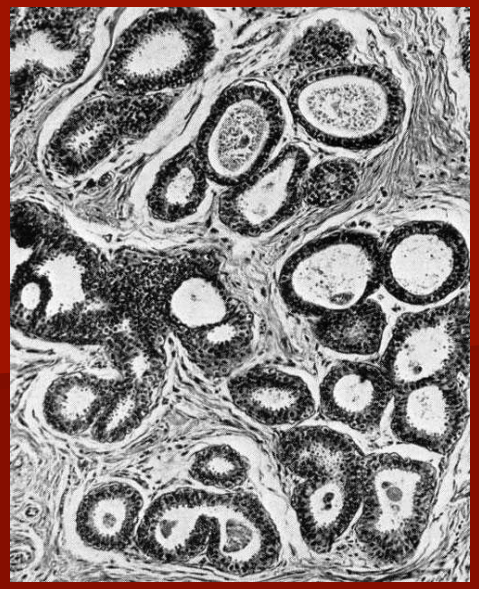

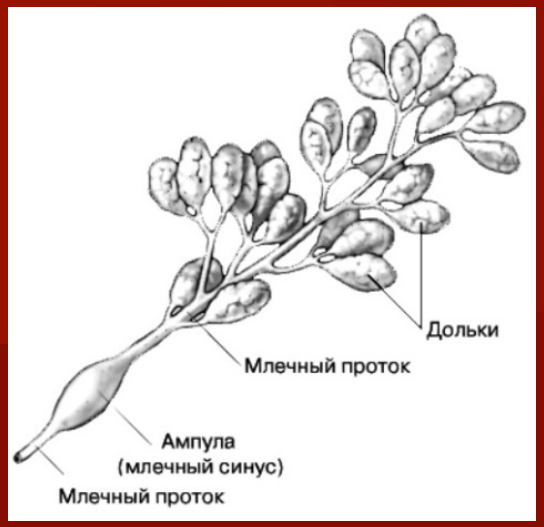

Эстрогены:

- Избыточное развитие выводящих протоков;
- Гипертрофия стромы – формирование кист;
- Накопление ионов натрия – отек и боли.

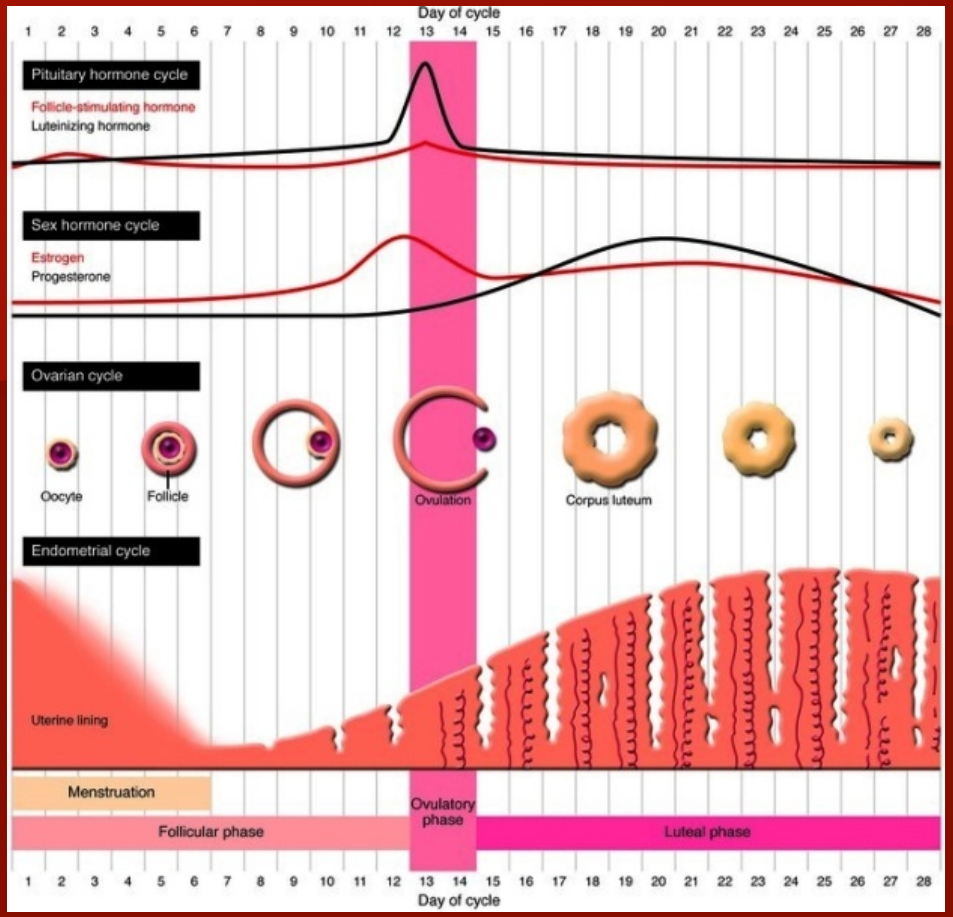

Прогестерон:

- Торможение пролиферации;
- Индукция апоптоза, дифференцировка.

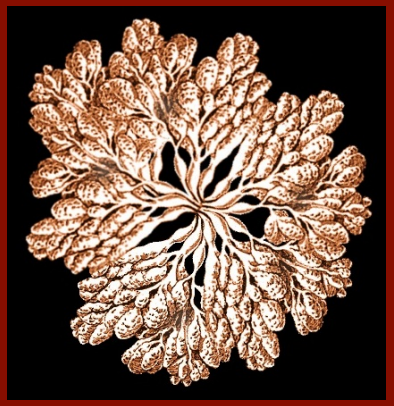

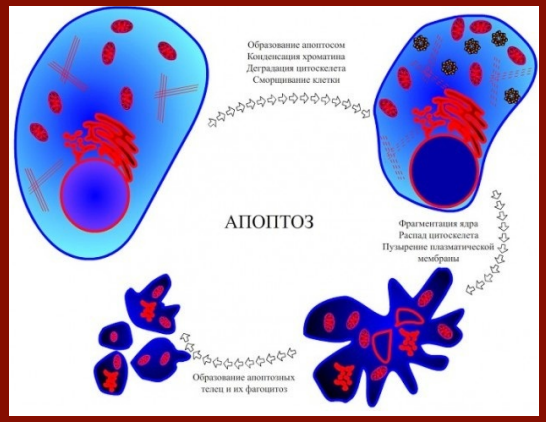

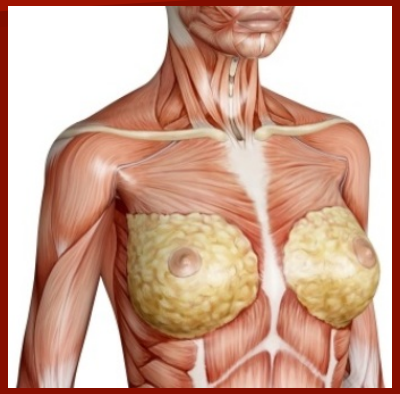

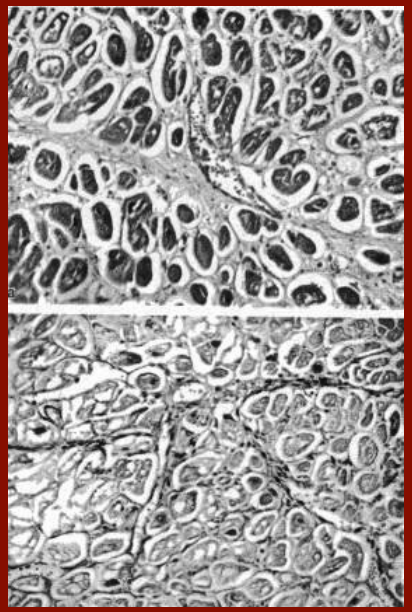

Андрогены:

- Избыточный рост соединительной ткани;
- Стимуляция пролиферации эпителия (возможно, за счет ароматизации в эстрогены).

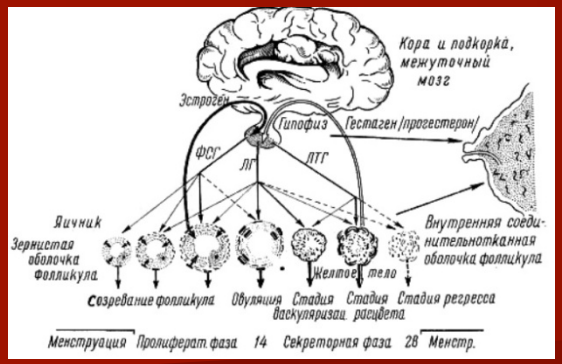

Недостаточность желтого тела, ановуляция:

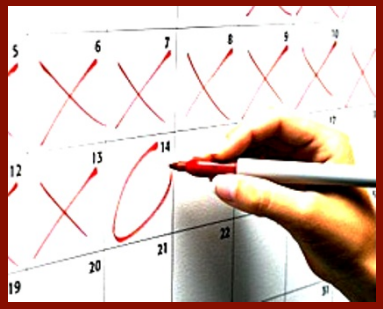

- Расходование прогестерона на обеспечение стресса;
- Хронические воспалительные заболевания матки и придатков.

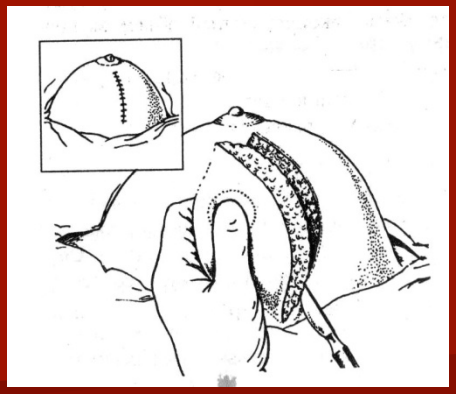

- Наиболее часто встречается диффузный фиброаденоматоз (фиброзно-кистозная мастопатия);

- Хирургическое лечение (секторальная резекция молочной железы) рекомендуется при локализованной форме и фиброаденоме.

Обследованная группа больных:

- 19 пациенток с фиброаденоматозом;
- Возраст – от 16 до 44 лет (в среднем – 28,2 ± 3,1 г.);
- Диффузная форма – 16 (84,2 %) случаев;
- Локализованный ФАМЖ (узловая форма) – 3 (15,8 %) наблюдения.

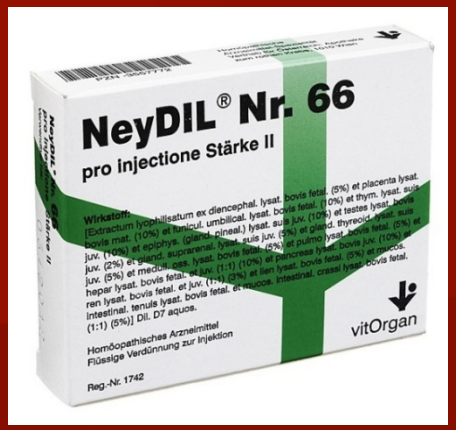

Лечение:

- NeyFama Nr 60 + NeyDil Nr 66, внутривенно, 2-3 раза в неделю;
- 15 инъекций, начиная с разведения D7, с дальнейшим переходом на разведение D4;
- NeyDil Nr 56 D7 внутримышечно, раз в неделю;
- NeyTabs mamalum – поддерживающая терапия 4-6 месяцев.

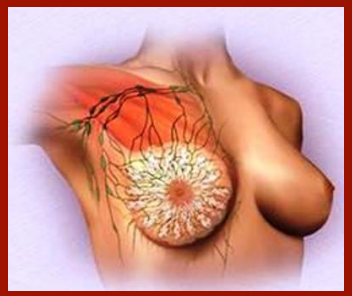

Динамика субъективных проявлений мастопатии в процессе лечения:

Проявление	Результат лечения		
	Прошли	Уменьшились	Без изменений
Боли в молочных железах	14 (73,7 %)	5 (26,3 %)	–
Отек, набухание молочных желез	15 (78,9 %)	4 (21,1 %)	–
Эмоциональная лабильность, возбудимость, раздражительность	10 (52,6 %)	8 (42,1 %)	1 (5,3 %)
Явления ПМС (боли внизу живота)	12 (63,2 %)	5 (26,3 %)	2 (10,5 %)

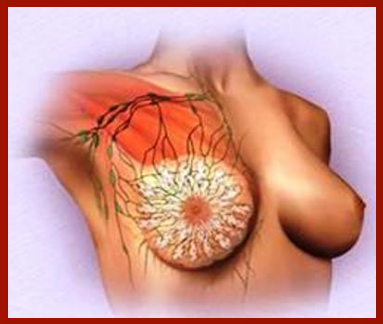

Динамика средних уровней секреции прогестерона на 23-25 день цикла

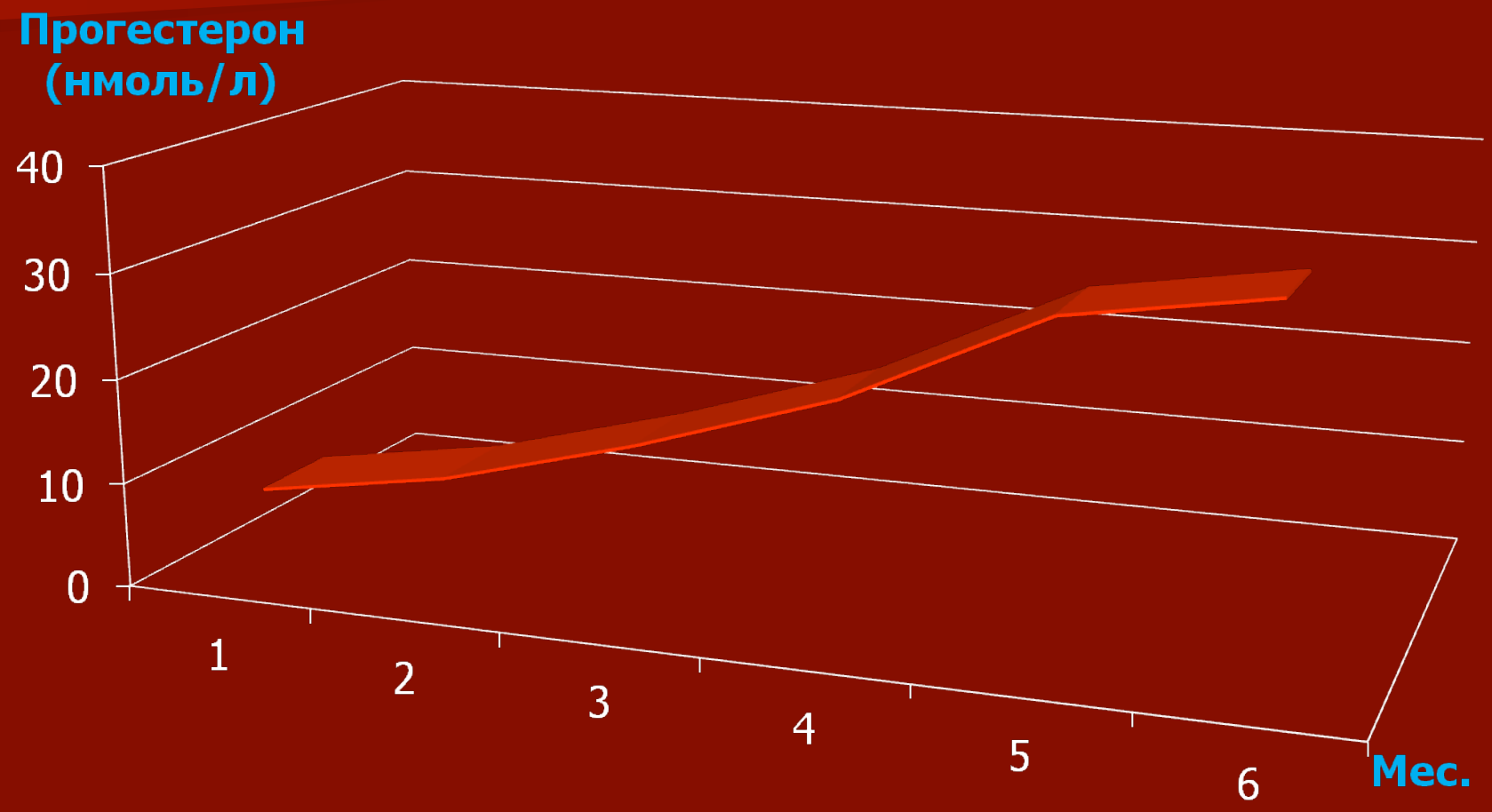

Динамика эхографических проявлений мастопатии:

УЗИ-признаки мастопатии (кисты, гиперэхогенность, неоднородность структуры, участки уплотнений, узловые образования)	Результат лечения		
	Нормальная картина	Уменьшение	Без изменений
	7 (36,8 %)	11 (57,9 %)	1 (5,3 %)

Наблюдение 1. Пациентка Р., 34 г. Диффузный ФАМЖ, пептидотерапия NeyDil Nr66, NeyFama Nr60, NeyDil Nr56

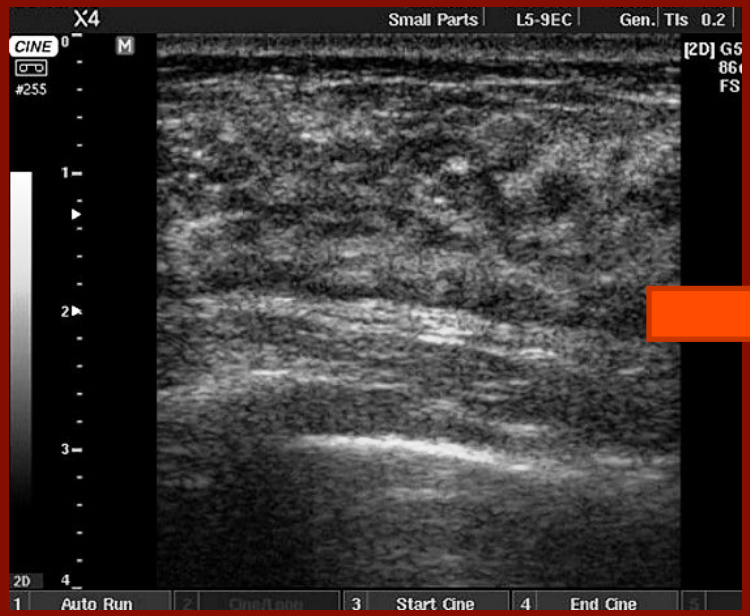

Наблюдение 2.
Пациентка Л., 24 г., диффузный фиброзно-кистозный ФАМЖ, пептидотерапия NeyDil Nr66, NeyFama Nr60, NeyDil Nr56

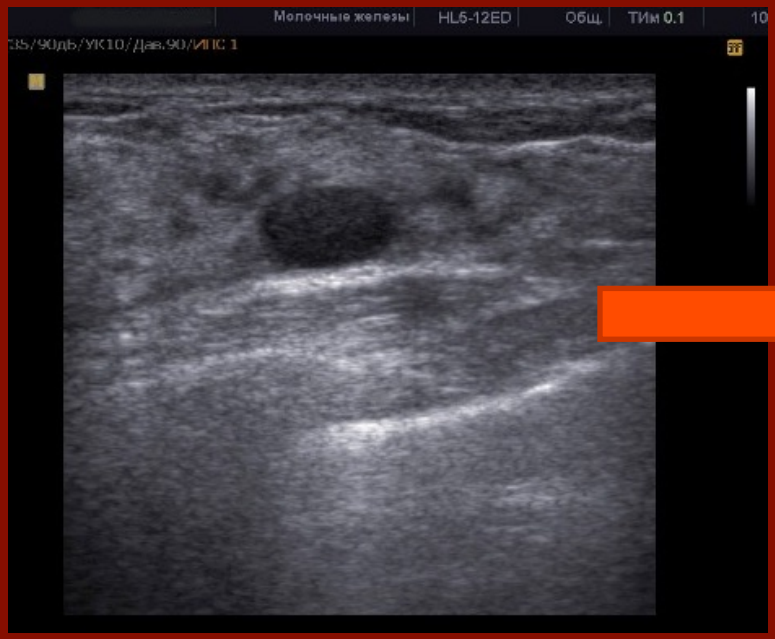

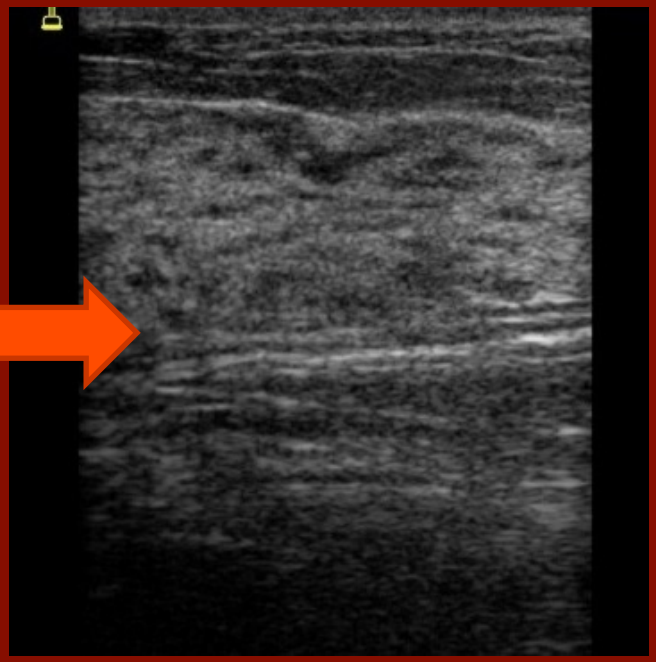

Наблюдение 3.
Пациентка Л., 17 лет, диффузный фиброзно-кистозный ФАМЖ, пептидотерапия NeyDil Nr66, NeyFama Nr60, NeyDil Nr56

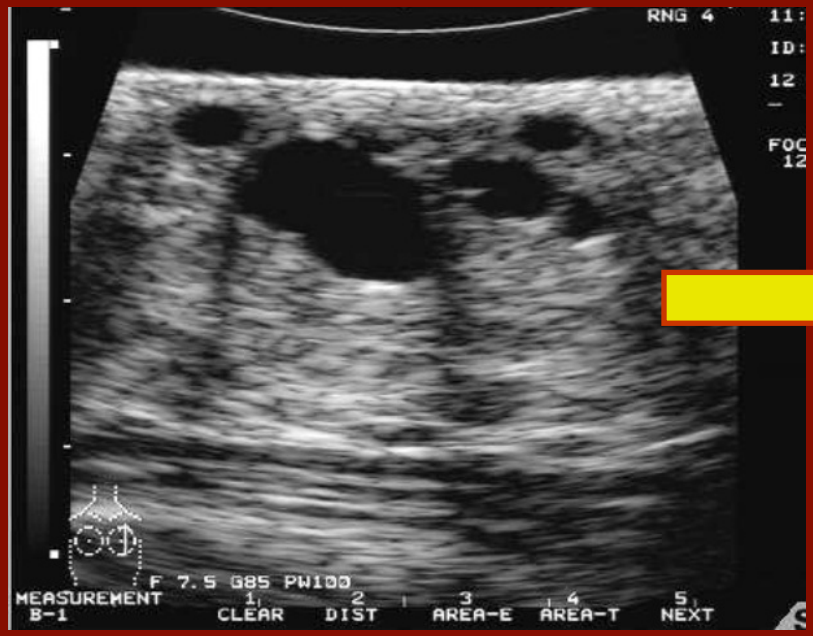

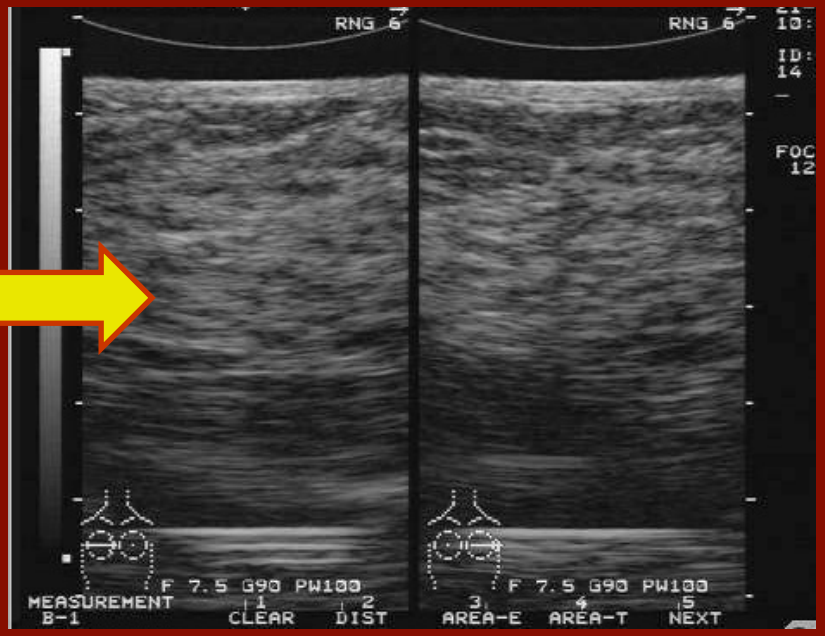

Выводы:

- Пептидотерапия эффективна в лечении фиброаденоматоза молочных желез;
- Эффект пептидотерапии при мастопатии может быть реализован разными путями (в зависимости от особенностей патогенеза). Наиболее общий путь – восстановление правильной регуляции менструального цикла и секреции половых стероидов.

Колосюк Вадим Анатольевич
Т. +7-921-353-74-77 vadkolos@mail.ru

СПАСИБО ЗА ВНИМАНИЕ